

IMÁGENES EN PEDIATRÍA

Orquitis meconial como masa intraescrotal neonatal

Meconium periorchitis in the diagnosis of scrotal mass

Miriam García González^{a,*}, Isabel Casal Beloy^b, Lara Martínez González^c
y Teresa Dargallo Carbonell^a

^a Unidad de Urología Pediátrica, Servicio de Cirugía Pediátrica, Complejo Hospitalario Universitario de A Coruña, A Coruña, España

^b Servicio de Cirugía Pediátrica, Complejo Hospitalario Universitario de A Coruña, A Coruña, España

^c Servicio de Radiodiagnóstico, Complejo Hospitalario Universitario de León, León, España

La periorquitis meconial es una enfermedad poco frecuente¹. En el feto el conducto peritoneo vaginal permanece permeable, por tanto ante una peritonitis meconial se puede producir la migración y la presencia de restos calcificados a nivel escrotal².

Varón de un mes de vida, asintomático (con ecografías prenatales normales) remitido a consulta de cirugía por identificarse en el control pediátrico una tumoración supratesticular derecha sugestiva de hernia inguinal. Dada la consistencia dura de la misma se realizó una ecografía que evidenció lesiones ecogénicas, heterogéneas y bilaterales con sombra acústica posterior (fig. 1) sugestivas de calcificaciones intraescrotales extratesticulares siendo la mayor supratesticular derecha de 1,2 cm y radiografía simple de abdomen que identificaba múltiples lesiones calcificadas intraescrotales sin evidenciarse lesiones intraabdominales (fig. 2).

Tras valoración se decidió seguimiento analítico (con marcadores tumorales) y controles ecográficos dada la historia clínica y la exploración física altamente sugestiva de orquitis meconial. En controles posteriores se identificaron niveles de alfa-fetoproteína en descenso, en correlación con

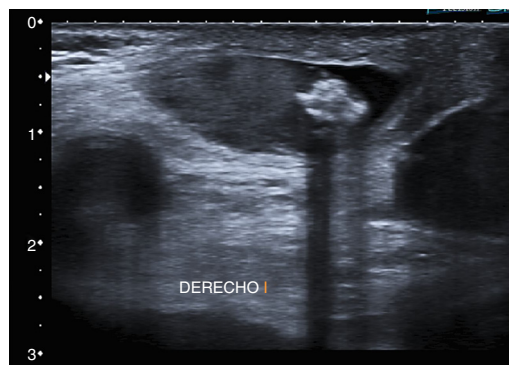


Figura 1 Calcificación de gran tamaño supratesticular derecha que deja sombra acústica posterior.

la edad del paciente y mejoría radiológica de las lesiones. Tras 2 años de seguimiento la exploración física es rigurosamente normal y los controles ecográficos muestran calcificaciones bilaterales de menos de 3 mm con testículos de características normales.

Entre los diagnósticos diferenciales de masas intraescrotales neonatales deberemos tener en cuenta la presencia de hernias inguinoescrotales, torsión testicular y masas tumorales.

* Autor para correspondencia.

Correo electrónico: gglezmiriam@gmail.com
(M. García González).

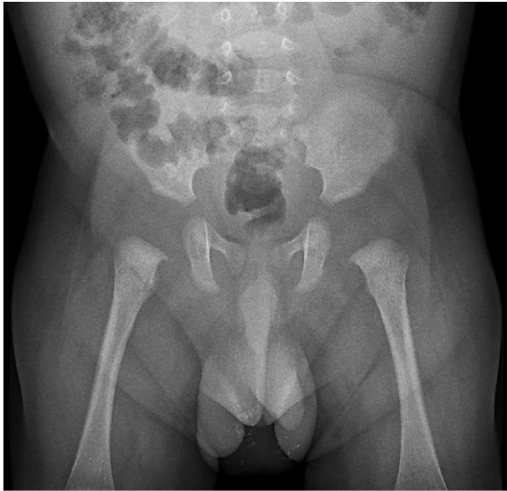


Figura 2 Radiografía simple de abdomen que muestra múltiples calcificaciones intraescrotales bilaterales.

Así mismo debemos tener presente esta entidad en el diagnóstico diferencial de las calcificaciones escrotales neonatales. Ante la duda diagnóstica, estaría indicada la realización de una exploración quirúrgica testicular, para confirmar el diagnóstico y descartar así una posible enfermedad tumoral³.

Bibliografía

1. Acosta P, Gambina F, Perelli L, Díaz Pumará E, Martínez JL, Etchepareborda MN, et al. Meconium periorchitis: A case report. *Arch Argent Pediatr.* 2015;113:e330-2.
2. Rekhi HS, Mittal SK, Mannem SR, Arora S, Seth K, Pakkiri S, et al. An atypical case of meconium periorchitis as paratesticular mass in a neonate. *Clin Case Rep.* 2016;4:866-9.
3. Regev RH, Markovich O, Arnon S, Bauer S, Dolfin T, Litmanovitz I. Meconium periorchitis: Intrauterine diagnosis and neonatal outcome: Case reports and review of the literature. *J Perinatol.* 2009;29:585-7.